

# Computergestützte Bewegungsaufzeichnung: Was kann man sehen?

Die computergestützte Bewegungsaufzeichnung wird immer wieder skeptisch betrachtet. Mehr als Artikulatorwerte ließen sich aus den Aufzeichnungen nicht herauslesen ist oft der Tenor. Dem muss an dieser Stelle widersprochen werden, vehement. So ergeben sich beim CMD-Patienten immer wieder charakteristische Pattern, die einer genaueren, zielgerichteten Betrachtung unterzogen werden sollten.

Gerd Christiansen

■ Aus der minutiösen Analyse dieser Pattern erkennen wir charakteristische Bewegungsmuster, die ihre Ursache in Fehlstellungen der Kondylen und den damit verbundenen Strukturänderungen der Weichgewebe haben. Auf diese Weise gewinnt die computergestützte Bewegungsaufzeichnung enorm an Wert. Ihr Informationsgehalt ist für den, der sich mit dieser Materie beschäftigt bei weitem höher als der Informationsgehalt der rein klinischen Funktionsanalyse. Wollen wir jedoch tiefer in das Verständnis eintauchen, so müssen wir unser CMD-Modell einer grundlegenden Wandlung unterziehen.

## Der digitale Workflow

Der digitale Workflow hat in der CMD-Diagnostik und Therapie schon vor langer Zeit, wenn auch zu wenig beachtet, Einzug gehalten. Die mit der Cranio-Mandibulären-Dysfunktion einhergehenden Veränderungen von Bewegungsabläufen stehen in direktem Zusammenhang zu strukturellen Veränderungen der Weichgewebe des Kiefergelenks. Dies kann computergestützt hervorragend dargestellt werden. Aufgrund der Ergebnisse einer großen Zahl von systematischen Aufzeichnungen wurde ein neues Modell der Cranio-Mandibulären-Dysfunktion generiert – das Gelenkraum-Modell. Dies betrifft Ursache, Erscheinungsbild, Folge und Therapie dieser Volkskrankheit.

## Biologische Systeme

Wenn wir CMD verstehen wollen, müssen wir das Kiefergelenk als biologisches System betrachten. Biologi-

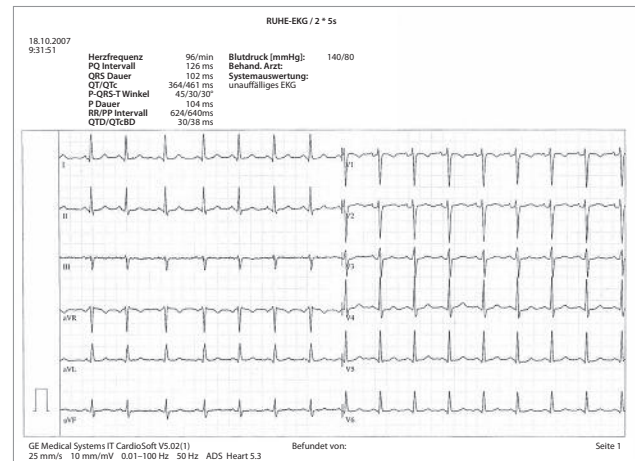


Abb. 1: Biologische Präzision, Faszination Herz.

sche Systeme sind gekennzeichnet durch ein hohes Maß an Präzision. Mithilfe dieser Präzision versucht der Organismus das jeweilige System in seiner Funktionalität aufrechtzuerhalten (Abb. 1).

Als Beispiel für biologische Systeme sei hier nur das Herz erwähnt. Die Gefäßversorgung und die neurologische Versorgung gewährleisten über viele Jahrzehnte eine „reibunglose“ Funktion. So wiederholt sich die Periodik des EKGs im Laufe eines durchschnittlichen Lebens etwa 3 Milliarden Mal. Der Allgemeinmediziner hat gelernt, aus Abweichungen vom normalen EKG Rückschlüsse auf die zugrundeliegende Pathologie zu ziehen. Das sollte uns Zahnmedizinern bezüglich der Bewegungsaufzeichnungen auch gelingen und zwar bevor wir unsere CMD-Patienten „psychologisieren“. Wir Zahnärzte müssen lernen in allgemeinmedizinischen, biologischen Begriffen zu denken. Das stomatognathe System stellt ein eben solches biologisches System dar.

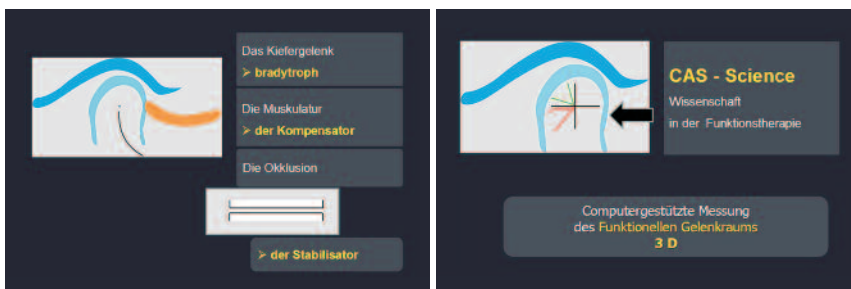
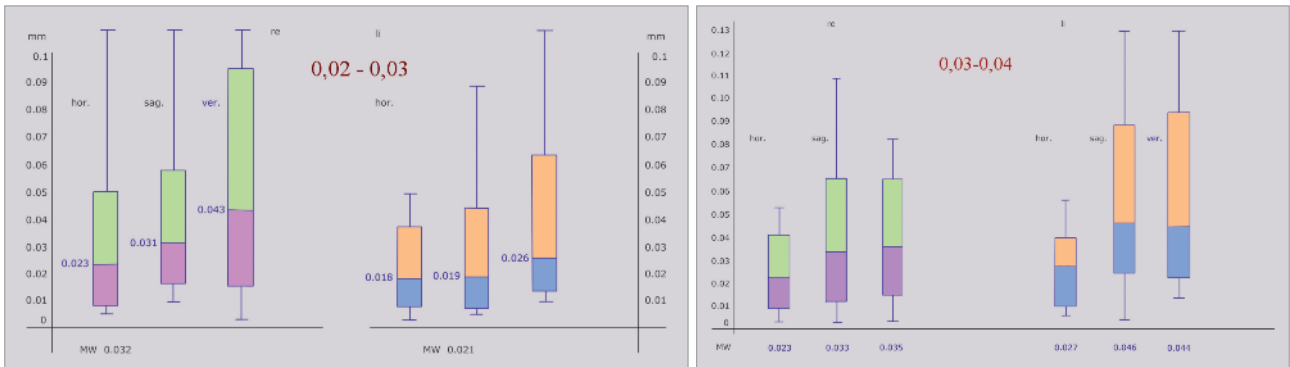


Abb. 2: Die Muskulatur, der Kompensator der Dysfunktion. – Abb. 3: Wissenschaft bedeutet Messung (Computer-Aided-Systeme).

## Das Kiefergelenk – ein biologisches System?

Betrachten wir das stomatognathe System als ein in sich geschlossenes, biologisches System. Dieses besteht im Wesentlichen aus dem Kiefergelenk, welches in seiner Ortho-Funktion erhalten werden soll. Die Präzision des Zahnreihenschlusses, die statische Okklusion, hat ihre wesentliche Auf-



**Abb.4:** Probanden können die HIKP wiederholt präzise einnehmen. Die Abweichungen, im Kondylenbereich gemessen, betragen 0,02–0,03 mm. **Abb.5:** Ein ähnliches Ergebnis gilt auch für die CMD-Patienten. Auch sie sind in der Lage, sehr exakt zu schließen, 0,03–0,04 mm.

gabe in der Erhaltung der Funktionalität dieses Gelenks. Gelingt dies nicht, tritt die gelenkbezogene Muskulatur als kompensatorisches Organ in Erscheinung. Damit ist die Muskel„verspannung“ nicht als Ursache, sondern Folge der Dysfunktion zu betrachten (Abb. 2). Die Folgen der kompensatorischen, muskulären Tätigkeit treten als CMD-Symptome in Erscheinung; Verspannungen, Kopfschmerz, Symptome des statischen Achsenorgans, HWS; BWS, LWS. Eine weitere Art von Symptomatik entsteht aufgrund der nachbarschaftlichen Beziehung der Kondylen zu neuronalen Strukturen, neuropathogene Symptomatik; Tinnitus, Schwindel, Hörstörungen, Gesichtsschmerz.

auch bei fehlregistrierter Okklusion innerhalb eines nicht näher definierten Zeitraums sich eine Konstanz der HIKP, der falsch registrierten, einstellt. Bei einer falsch registrierten „Zentrik“ zur Herstellung von Zahnersatz liegen die Kondylen zu weit kranial oder dorsal (oder beides), zu weit medial oder lateral. Daraus ergibt sich eine strukturelle Veränderung der Weichgewebe, die sich in pathologischen Bewegungsabläufen darstellt.

2. Ein weiterer Parameter ergab sich im Vergleich der Bewegungsabläufe zwischen gelenkgesunden Probanden und CMD-Patienten (Abb. 6–9).

**Parameter der Präzision – das Gelenkraum-Modell des stomatognathen Systems**

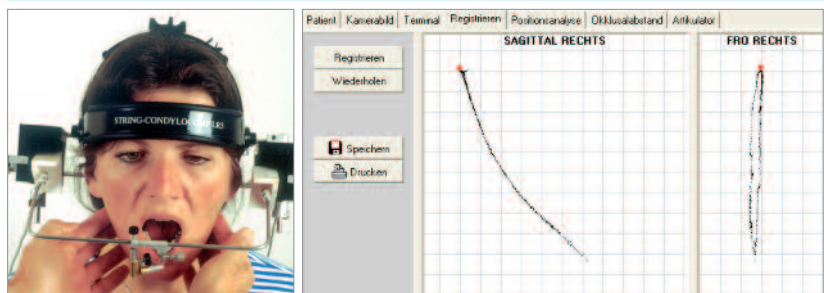
Um den Parametern der Präzision des Cranio-Mandibulären-Systems auf die Spur zu kommen, haben wir uns computergestützter Methoden hochauflösender Bewegungsaufzeichnungsgeräte bedient (Abb. 3).

1. Dabei fiel als erstes die Fähigkeit des Patienten auf, innerhalb des Cranio-Mandibulären Systems die habituelle Interkuspitation mit hoher Präzision einzunehmen (Abb.4 und 5).

Dieses Ergebnis galt für Probanden und Patienten gleichermaßen. Dieses erstaunliche Phänomen führte uns zu einer neuen Arbeitshypothese der statischen Okklusion. Verantwortlich für die Konstanz der Einnahme der Habituellen Interkuspitation zeichnen drei Subsysteme: das Kauflächenrelief der Zähne, Rezeptoren (die sog. PDL- Parodontalligament-Sensoren) sowie die Verarbeitung erhaltener Signale in Sekundenbruchteilen innerhalb eines neurologischen Memory-Effektes. Erstaunlich musste erscheinen, dass

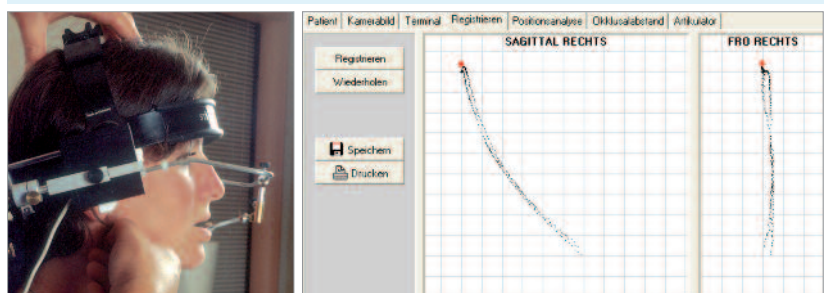
CMD-Patienten wiesen, bedingt durch strukturelle Veränderungen der Weich- und Hartgewebekomponenten, vom Physiologischen abweichende Bewegungsabläufe auf. Ein Großteil dieser Abweichungen ist sicher rein palpatorisch nicht zu erfassen und auf diese Weise ei-

Der Bewegungsablauf kann weder durch **kraniale Kompression ...**



**Abb. 6 und 7:** Der stabile Bewegungsablauf nach anterior konkav ...

noch durch **dynamische Translation** verändert werden!



**Abb. 8 und 9:**... und in horizontaler Darstellung nach kaudal verlaufend.

ner wissenschaftlichen Analyse nicht zugänglich (Abb.10 und 11).

3. Ausschlaggebend, ein Ergebnis der Studie, war schließlich die Darstellung eines Funktionellen Gelenkraums beim Gesunden. Alle Gelenke des Körpers besitzen einen Gelenkspalt, oder dreidimensional betrachtet, einen Gelenkraum. Das ist die Resilienz des umgebenden Weichgewebes innerhalb dessen der Gelenkkopf seine Funktionen ausüben kann. Auch das Kiefergelenk macht hierbei keine Ausnahme. Es besitzt einen „Funktionellen Gelenkraum“, früher als RKP bezeichnet.

Die Kondylen gelenkgesunder Patienten können aus der HIKP nach dorso-kranial manipuliert werden – Gelenkraummessung. Dies gelingt bei einem nach kaudal verlagerten Kondylus nicht. Dieser bewegt sich ausschließlich kaudal bzw. nach anterior – unser CMD-Patient (Abb.12 und 13). Der CMD-Patient weist demgegenüber einen Gelenkraum auf, dessen kranialer Anteil nicht existent erscheint.

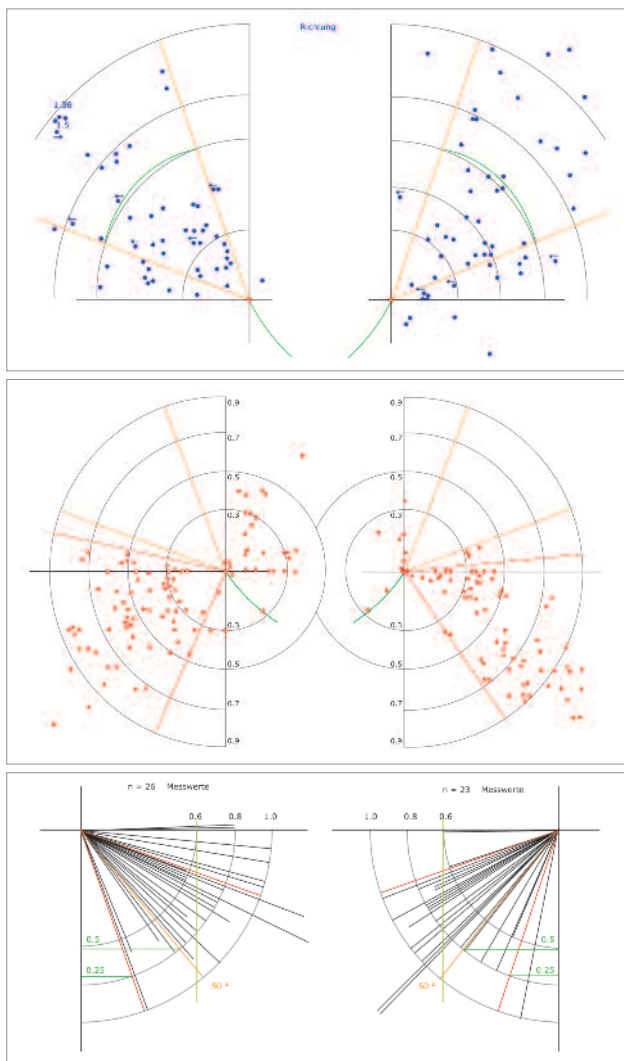


Abb. 12: Gesundes Gelenk. – Abb. 13: CMD-Patient. – Abb. 14: Transversale Bewegungskapazität.

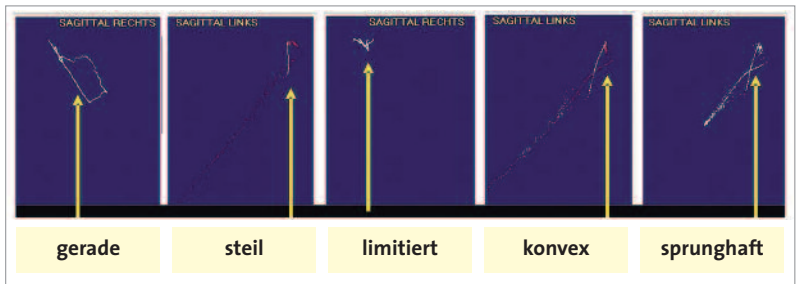


Abb.10: Sagittale Darstellung pathologischer Bewegungsabläufe.

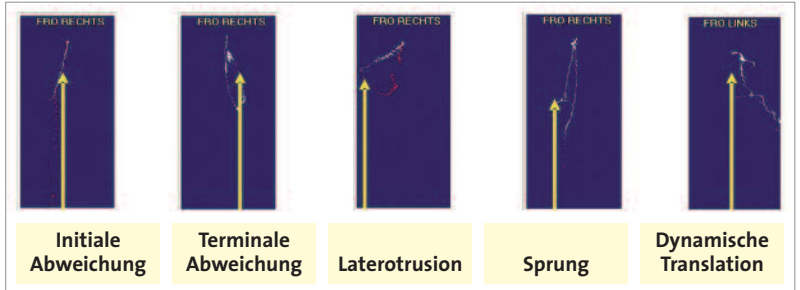
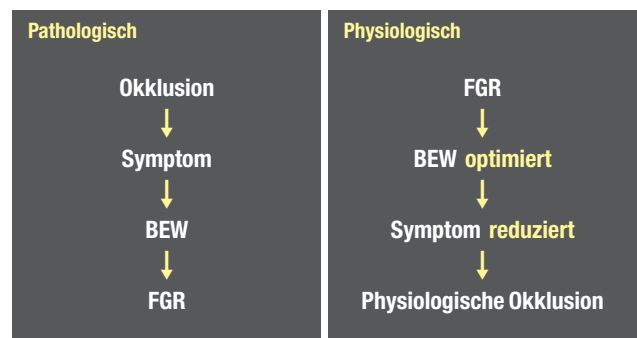


Abb.11: Noch stärker sichtbar in horizontaler Projektion.

4. Ein ähnliches Phänomen gilt für die Untersuchung der transversalen Bewegungskapazität. Viele CMD-Patienten weisen diesbezüglich ein funktionelles Defizit auf (Abb. 14).
5. Betrachten wir die Größenordnungen in denen wir uns mit unseren Untersuchungen bewegen ( $\leq 1$  mm), so stellen wir fest, die erhaltenen Ergebnisse konnten nur mittels hochauflösender, computergestützter Methoden generiert werden, deren Auflösungsvermögen im Bereich  $\pm 0,01$  mm liegt.
6. In Zusammenfassung der Ergebnisse ergibt sich folgendes CMD-Modell:



Alle Patienten mit Symptomen im Bereich des CMD-Syndroms weisen unphysiologische Bewegungsabläufe (BEW) auf. Diese Patienten zeigen in einer oder mehreren Ebenen einen unphysiologischen Gelenkraum (FGR).

7. Therapeutisch bildet der Gelenkraum den Angelpunkt zur Schmerzfreiheit

Therapeutisch versuchen wir mittels Analog-Positionier die Modelle des Patienten so zu positionieren, dass beim Schlussbiss auf die Schiene, die Kondylen des CMD-Patienten wieder einen physiologischen Gelenkraum auf-

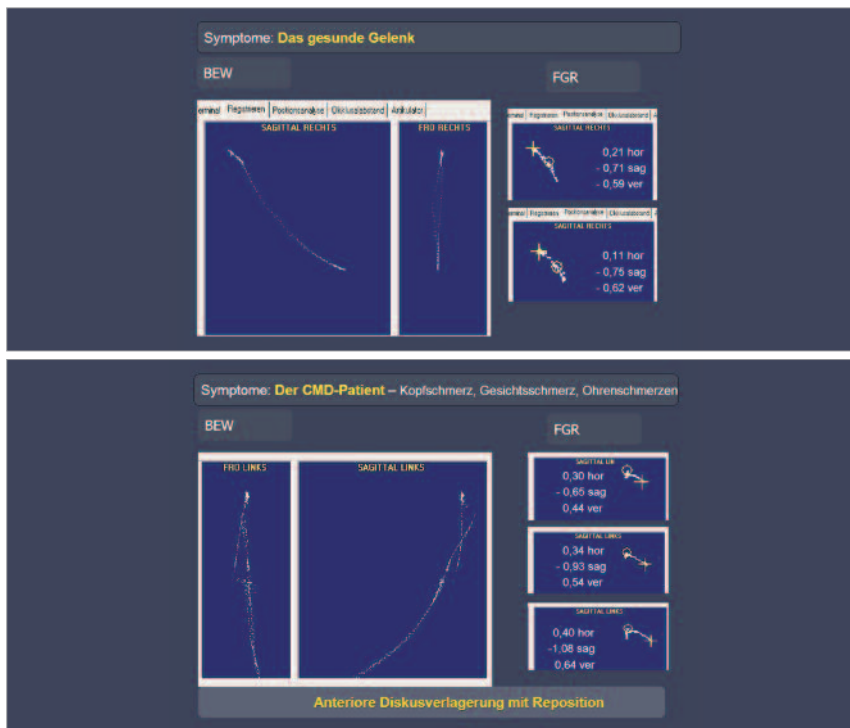


Abb. 15: Gelenkgesunde Patienten. – Abb. 16: CMD-Patienten.

weisen. Der Spannungszustand der kompensierenden Muskulatur reduziert sich. Die Symptomatik wird drastisch reduziert. Das Verfahren mithilfe eines Analog-Positioners steht nicht im Widerspruch zur Ermittlung der klinischen zentrischen Relation. Das genannte Verfahren ist jedoch zielgerichteter. Das Einschleifen der Schienen entfällt! Da biologische Systeme sehr präzise sind, können sie einer Messbarkeit zugeführt werden.

### Zusammenfassung und Fazit – CMD als Gelenkraum-Modell

Gelenkgesunde Patienten zeigen physiologischen Bewegungsablauf (BEW) und einen nach dorso-kranial gerichteten funktionellen Gelenkraum (FGR) im Bereich von 0,75–1,0 mm. Der CMD-Patient weist einen unphysiologischen Bewegungsablauf (BEW) auf, sein Gelenkraum (FGR) ist nicht nach kranial gerichtet (Abb. 15 und 16).

Geringe Stellungenänderungen der Kondylen in Bezug zur fossa articularis ( $\pm 0,3$  mm) können zu Veränderungen des Bewegungsablaufs, zur CMD-Symptomatik führen. Diese Stellungenänderung kann computergestützt gemessen werden. Merke: Es geht, wie in allen biologischen Systemen, auch im Kiefergelenk sehr präzise zu. Präziser als wir gedacht haben. Dies kann man messen! ■

*In seinem Buch „Das Kiefergelenk verstehen“ beschreibt G. Christiansen in vielen selbsterklärenden Bildern die wichtigste Eigenschaft des Kiefergelenks: Die Bewegung – Physiologie und Pathologie der Bewegung und deren Folgen für die Symptomatik des CMD-Patienten.*

### ■ KONTAKT

#### Gerd Christiansen

CMD-Matrix-Centrum Ingolstadt/CMD-CompactKG  
Ludwigstr. 27, 85049 Ingolstadt  
Tel.: 0841 34082  
info@gerd-christiansen.de  
[www.cmd-compact.de](http://www.cmd-compact.de)

